



equisan.com
la clínica equina en la web

TECNICA Y PROYECCIONES

El estudio radiológico de la cabeza es complicado, pero nos puede servir de ayuda para el diagnóstico del tipo, localización e importancia de diversas patologías. Con un equipo portátil y valores estándar se pueden realizar la mayor parte de las proyecciones radiológicas de la cabeza.

Podemos realizar proyecciones lateromedial y dorsoventral de la región maxilar y mandibular rostral, y lateromedial y oblicuas con diversa inclinación para las regiones facial y del cráneo caudal.

Muchas veces para realizar estas radiografías hay que realizar una buena sedación del paciente para que permanezca quieto. También porque a veces es interesante que permanezca con el cráneo vertical para poder apreciar líneas de líquido en los senos paranasales.

ESTRUCTURAS VISUALIZADAS

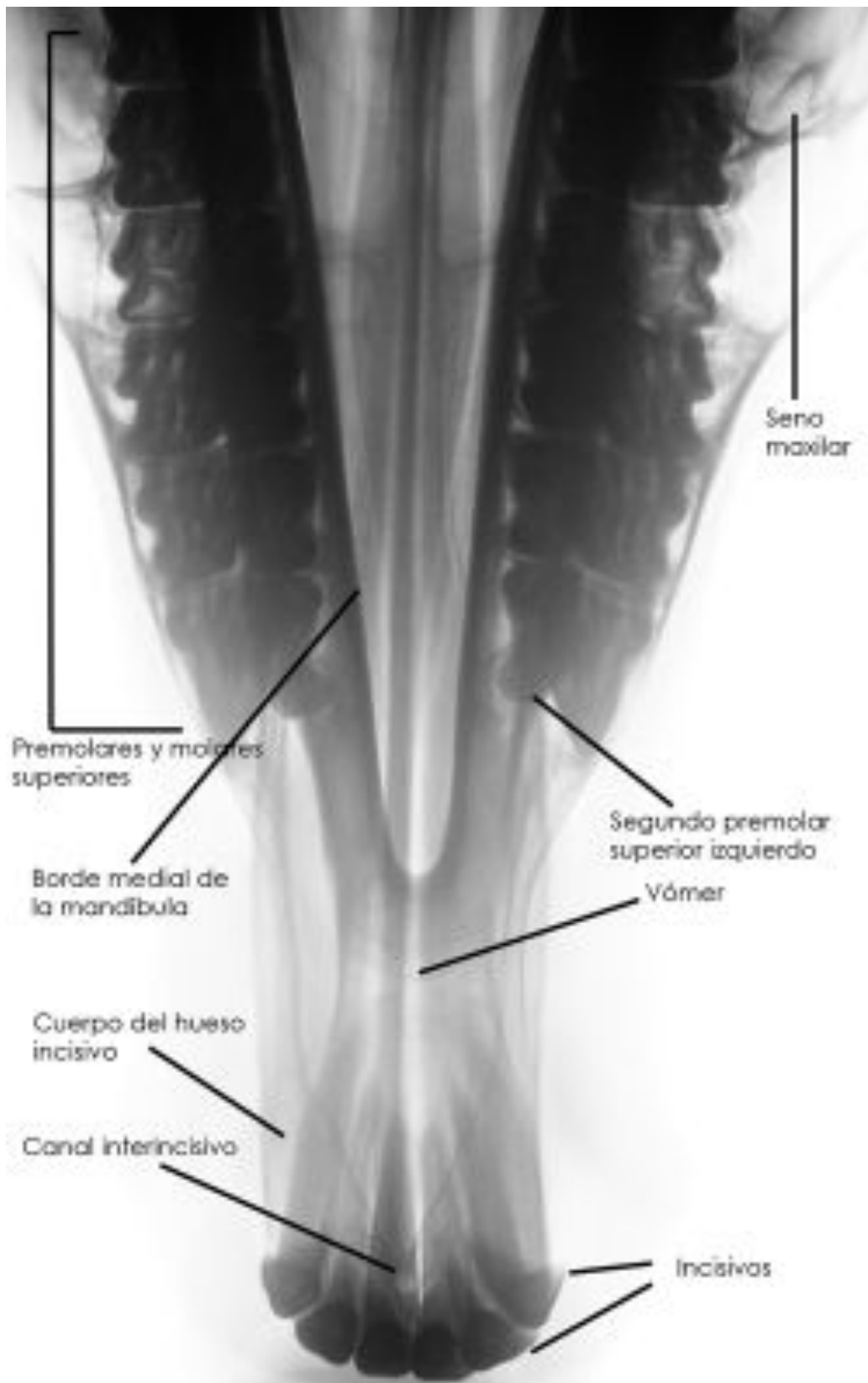- Región maxilar y mandibular rostral
- Región facial (cavidad nasal, senos paranasales y molares superiores)
- Cráneo caudal (articulación temporomandibular y rama vertical de la mandíbula)

UTILIDAD DIAGNÓSTICA

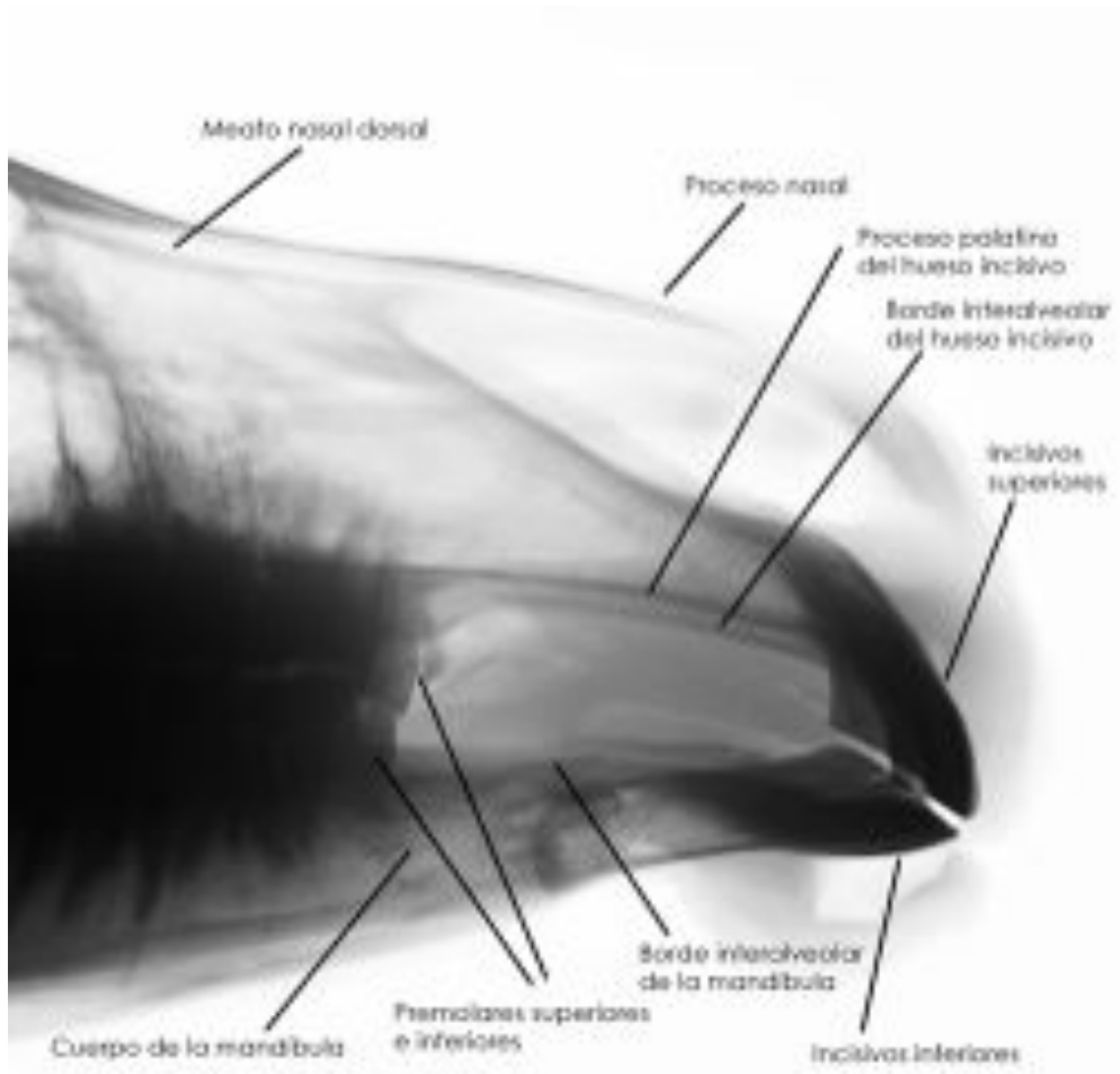
- Fracturas de todas las regiones, siendo las más frecuentes y de más fácil diagnóstico las de la región mandibular.
- Enfermedad dental (alveolitis y abscesos apicales) e infección dental
- Polidontia y oligodontia
- Quistes dentígenos, del seno maxilar u óseos
- Secuestro óseo
- Sinusitis (líneas de aire o fluido)
- Neoplasias (carcinoma de células escamosas, adenocarcinoma, osteoma, osteosarcoma, leiomioma y carcinomas etmoidales)
- Osteodistrofia fibrosa
- Cuerpos extraños
- Sialolitos

- Dacriocistografía (radiología de contraste del conducto nasolacrimal)

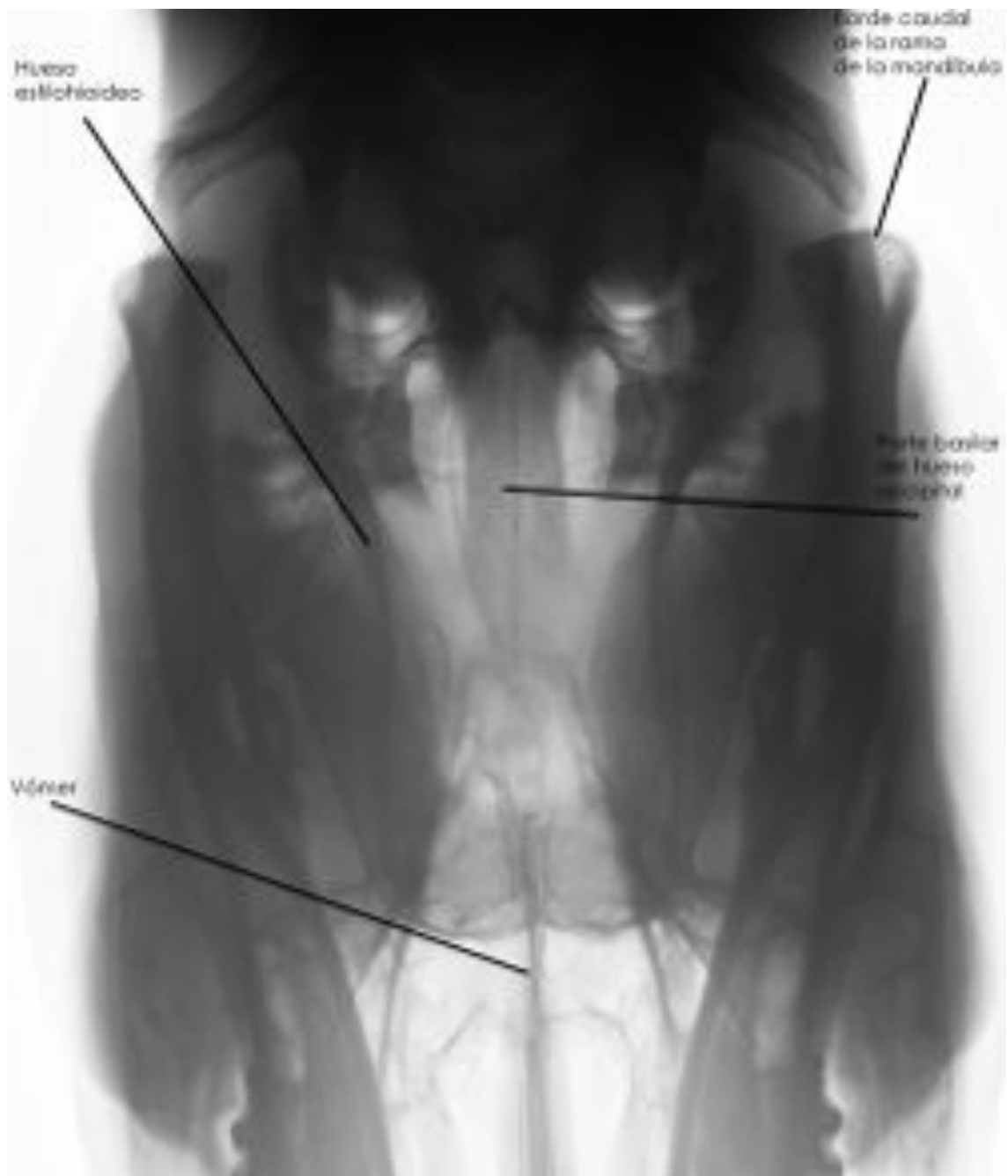
Vista dorso ventral Maxilar y Mandíbula



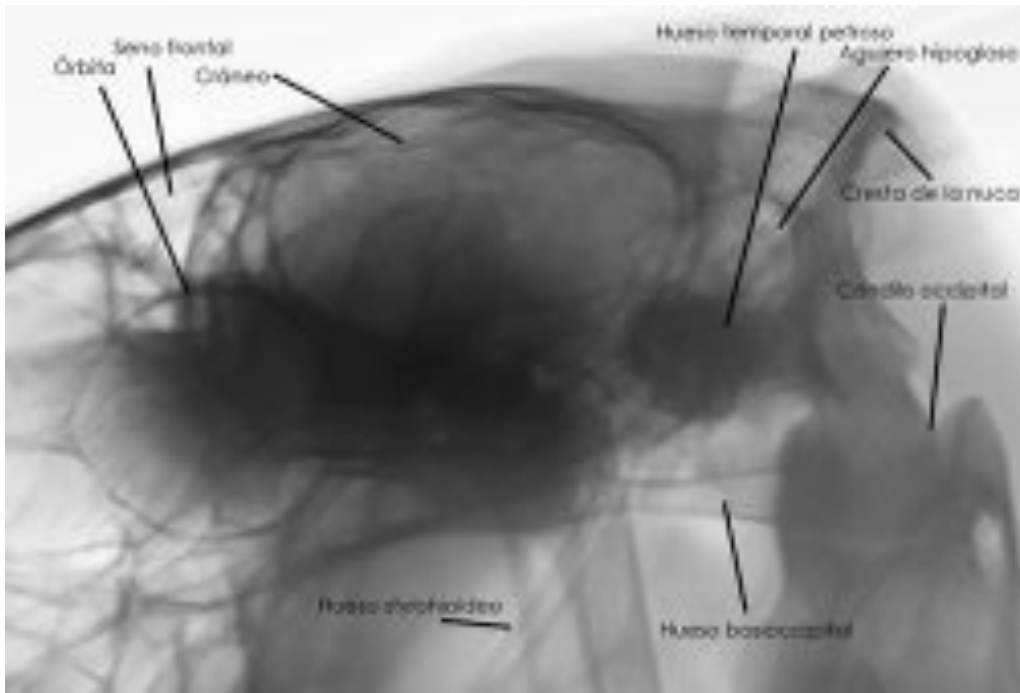
Vista Lateral Maxilar y Mandíbula



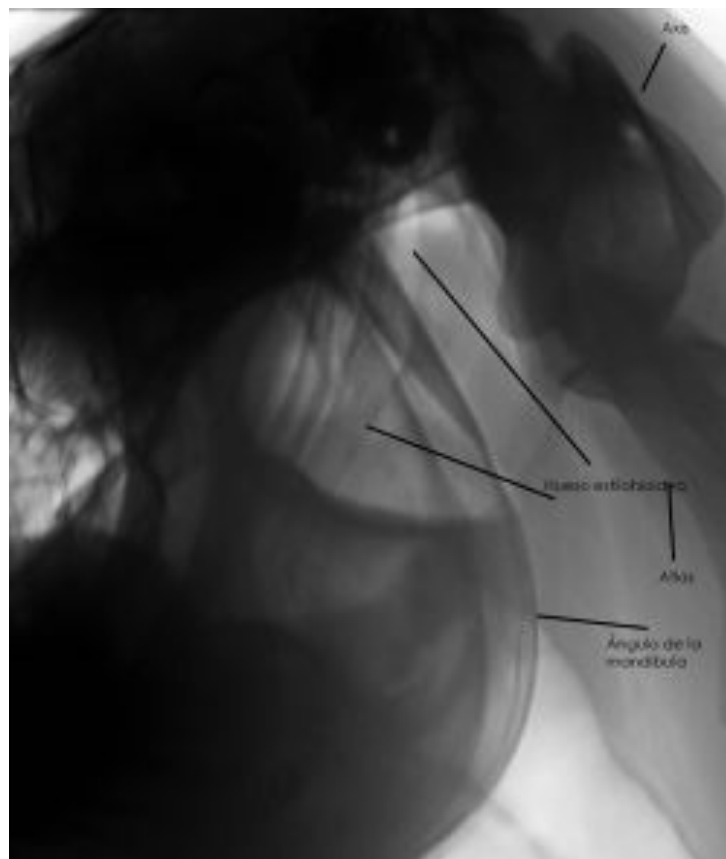
Vista dorsoventral Cráneo



Vista Lateral Cráneo



Vista lateral Región Faríngea



Autor: Pablo Adrados/Alvaro Vázquez
EQUISAN Veterinaria Equina Integral